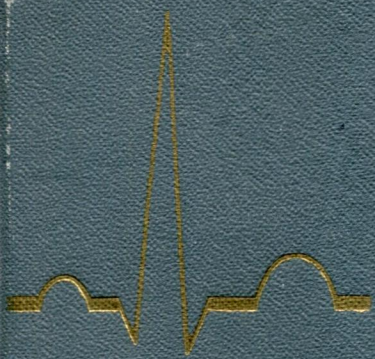
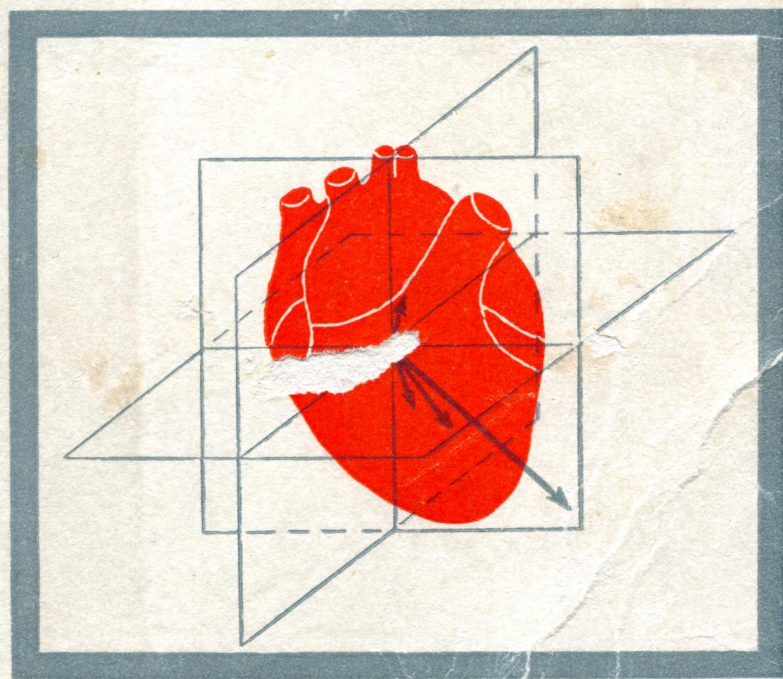


практическое  
руководство  
ПО  
КЛИНИЧЕСКОЙ  
ЭЛЕКТРО-  
КАРДИОГРАФИИ



# ПРАКТИЧЕСКОЕ РУКОВОДСТВО ПО КЛИНИЧЕСКОЙ ЭЛЕКТРО- КАРДИОГРАФИИ

---

Под редакцией заслуженного деятеля науки  
проф. А. З. ЧЕРНОВА

*Издание второе,  
переработанное  
и дополненное*



ИЗДАТЕЛЬСТВО «МЕДИЦИНА»  
Москва 1971

## АВТОРЫ

А. З. ЧЕРНОВ, М. И. КЕЧКЕР, Е. А. АЛЕКСАНДРОВА,  
Р. Л. АВРУХ, Т. Н. ГЕРЧИКОВА, Н. С. ЖДАНОВА,  
В. Н. ОРЛОВ, М. Н. РЕШЕТОВА

## РЕФЕРАТ

Руководство написано для врачей, изучающих электрокардиографию, а также для врачей всех специальностей, желающих иметь современное представление об электрокардиографии, являющейся одним из основных и важнейших методов исследования сердца. В книге в концентрированной форме в свете современной векторной концепции изложен большой материал, необходимый для изучения этой дисциплины. Начинается руководство с краткого очерка физиологических основ электрокардиографии. Подробно описан метод регистрации ЭКГ в общепринятых и дополнительных отведениях. Нормальная ЭКГ и ЭКГ при изменениях сердца даны с использованием векторного анализа для объяснения генеза элементов ЭКГ и их изменений. Специальный раздел посвящен основным вариантам нормальной ЭКГ. Подробно рассмотрены изменения ЭКГ при гипертрофии предсердий и желудочков, возникающие при различных заболеваниях сердца и гипертонических состояниях. Изложены новейшие концепции развития нарушений проводимости. Большое место отведено изменениям ЭКГ при коронарной недостаточности и инфаркте миокарда, составляющих важнейшую современную проблему. Дан генез изменений ЭКГ при различных формах коронарной недостаточности. Описаны изменения ЭКГ в различных стадиях и при всех локализациях инфаркта миокарда. Рассмотрены реципрокные изменения ЭКГ и их значение в диагностике инфаркта. С новых позиций описана динамика ЭКГ при остром инфаркте миокарда.

В главе, посвященной различным видам нарушения ритма, рассмотрены важнейшие формы аритмий, возникающих на почве нарушений автоматизма, возбудимости и проводимости. После изложения общих вопросов электрокардиографии одна глава отведена изменениям ЭКГ при некоторых заболеваниях и синдромах: перикардитах, миокардитах, остром и хроническом легочном сердце, тиреотоксикозе и пр. Отдельная глава посвящена изменению ЭКГ при нарушении электролитного баланса, играющего большую роль в формировании ЭКГ.

Книга иллюстрирована большим количеством схем, рисунков и электрокардиограмм.

## ОГЛАВЛЕНИЕ

Предисловие ко второму изданию . . . . .	3
Предисловие к первому изданию . . . . .	4
<b>Глава I. Физиологические основы электрокардиографии.</b> — Проф. <i>А. З. Чернов</i> и кандидат медицинских наук <i>М. И. Кечкер</i> . . . . .	5
Основные функции сердца . . . . .	5
Мембранная теория возбуждения клетки . . . . .	7
Дипольная теория распространения возбуждения в сердце и распределе- ние электрических потенциалов в окружающих его тканях и на поверх- ности тела . . . . .	10
<b>Глава II. Методика электрокардиографического исследования и анализ элек- трокардиограммы.</b> — Кандидат медицинских наук <i>М. И. Кечкер</i> . . . . .	15
Электрокардиограф и принцип его работы . . . . .	15
Векторное отображение процесса возбуждения сердца. Электрокардио- грамма. Стандартные, однополюсные от конечностей и грудные отведения	16
Дополнительные отведения электрокардиограммы . . . . .	27
Принцип векторного анализа электрокардиограммы . . . . .	28
<b>Глава III. Нормальная электрокардиограмма.</b> — Кандидат медицинских наук <i>М. И. Кечкер</i> . . . . .	33
Зубцы, сегменты и интервалы нормальной электрокардиограммы . . . . .	33
Средняя электрическая ось сердца ( <i>AQRS</i> ) . . . . .	44
Варианты нормальной электрокардиограммы, связанные с отклонениями электрической оси сердца . . . . .	46
<b>Глава IV. Электрокардиограмма при гипертрофии отделов сердца.</b> — Канди- дат медицинских наук <i>М. И. Кечкер</i> . . . . .	52
Общие принципы генеза изменений электрокардиограммы при гипертро- фии отделов сердца . . . . .	52
Электрокардиограмма при гипертрофии левого предсердия . . . . .	58
Электрокардиограмма при гипертрофии правого предсердия . . . . .	59
Электрокардиограмма при гипертрофии обоих предсердий . . . . .	61
Электрокардиограмма при гипертрофии левого желудочка . . . . .	62
Электрокардиограмма при гипертрофии правого желудочка . . . . .	69
Электрокардиограмма при гипертрофии обоих желудочков . . . . .	75
<b>Глава V. Электрокардиограмма при блокаде ножек пучка Гиса и синдроме Вольфа — Паркинсона — Уайта.</b> — Доктор медицинских наук <i>В. Н. Орлов</i>	79
Блокада ножек пучка Гиса . . . . .	79
Блокада правой ножки пучка Гиса . . . . .	80
Диагностические признаки блокады правой ножки пучка Гиса . . . . .	86
Неполная блокада правой ножки пучка Гиса . . . . .	87
Диагностика гипертрофии желудочков при наличии блокады правой нож- ки пучка Гиса . . . . .	88
Блокада левой ножки пучка Гиса . . . . .	88
Диагностические признаки блокады левой ножки пучка Гиса . . . . .	94
Преходящая и перемежающаяся блокада ножек пучка Гиса . . . . .	96
Синдром Вольфа — Паркинсона — Уайта . . . . .	97
<b>Глава VI. Электрокардиограмма при коронарной недостаточности.</b> — Проф. <i>А. З. Чернов</i> и <i>Р. Л. Аврух</i> . . . . .	101
Функциональные электрокардиографические пробы для выявления скры- той коронарной недостаточности . . . . .	107
Проба Мастера . . . . .	107
Сахарная проба . . . . .	111
Гипоксемическая проба Леви . . . . .	113
Нитроглицериновая проба . . . . .	115
Проба с малеиновокислым эргоновином (тест Штейна) . . . . .	116

<b>Глава VII. Электрокардиограмма при инфаркте миокарда.</b> — Кандидат медицинских наук <i>М. И. Кечкер и Р. Л. Аврух</i> . . . . .	117
Основные изменения формы зубцов и сегментов электрокардиограммы при инфаркте миокарда . . . . .	117
Электрокардиограмма в различных стадиях развития инфаркта миокарда . . . . .	122
Электрокардиограмма при различной локализации инфаркта миокарда . . . . .	125
Инфаркты передней стенки левого желудочка . . . . .	127
Распространенный передний инфаркт . . . . .	127
Передне-боковой инфаркт . . . . .	128
Переднеперегородочный инфаркт . . . . .	128
Верхушечный инфаркт . . . . .	129
Высокий передний инфаркт . . . . .	130
Высокий передне-боковой инфаркт . . . . .	132
Инфаркты задней стенки левого желудочка . . . . .	132
Заднедиафрагмальный инфаркт . . . . .	132
Задне-боковой инфаркт . . . . .	134
Задне-базальный инфаркт . . . . .	135
Высокий задне-боковой инфаркт . . . . .	137
Глубокий перегородочный инфаркт . . . . .	138
Инфаркты боковой стенки левого желудочка . . . . .	139
Высокий боковой инфаркт . . . . .	140
Субэндокардиальный инфаркт . . . . .	143
Интрамуральный мелкоочаговый инфаркт левого желудочка . . . . .	143
Инфаркт правого желудочка . . . . .	144
Инфаркт предсердий . . . . .	145
Изменения электрокардиограммы при повторных инфарктах миокарда . . . . .	146
Электрокардиограмма при аневризме сердца . . . . .	148
Электрокардиограмма при сочетании инфаркта миокарда с блокадой ножек пучка Гиса . . . . .	148
<b>Глава VIII. Электрокардиограмма при нарушениях сердечного ритма.</b> — Кандидаты медицинских наук <i>Е. А. Александрова и Н. С. Жданова</i> . . . . .	151
Нарушение автоматизма . . . . .	151
Нарушение возбудимости . . . . .	158
Нарушение проводимости . . . . .	168
Мерцательная аритмия . . . . .	174
<b>Глава IX. Изменения электрокардиограммы при некоторых других заболеваниях.</b> — Кандидат медицинских наук <i>М. Н. Решетова</i> . . . . .	182
Электрокардиограмма при хроническом легочном сердце . . . . .	182
Электрокардиограмма при остром легочном сердце . . . . .	184
Электрокардиограмма при гипертонической болезни . . . . .	185
Электрокардиограмма при перикардитах . . . . .	186
Электрокардиограмма при миокардитах . . . . .	188
Электрокардиограмма при тиреотоксикозе . . . . .	191
Электрокардиографические изменения при действии наперстянки . . . . .	194
<b>Глава X. Электрокардиограмма при нарушениях электролитного обмена.</b> — Кандидат медицинских наук <i>Т. Н. Герчикова</i> . . . . .	195
Литература . . . . .	204

Редактор *Ю. Д. Романов*. Техн. редактор *Н. И. Людковская*.  
 Корректор *О. А. Лосой*. Художественный редактор *Т. М. Дмитриева*.  
 Переплет художника *Л. Г. Саксонова*

Сдано в набор 11/1 1971 г. Подписано к печати 1/Х 1971 г.  
 Формат бумаги 70×108<sup>1</sup>/<sub>16</sub> печ. л. 13,00 (условных 18,20 л.) 17,23 уч.-изд. л.  
 Бум. тип. № 2. Тираж 50 000 экз. МН-74.

Издательство «Медицина». Москва, Петроверигский пер., 6/8.  
 Заказ 1531. Типография изд-ва «Звезда», г. Пермь, ул. Дружбы, 34.  
 Цена 1 р. 19 к.